IMAGERIE MÉDICALE

DIRIGÉE PAR HENRI NAHUM

FRANCIS VEILLON

avec **Jan W. Casselman, Philippe Meriot, Sophie Cahen-Riehm, Henri Sick**

IMAGERIE DE

l'oreille et de l'os temporal

TRAUMATOLOGIE, URGENCES, OTOSPONGIOSE

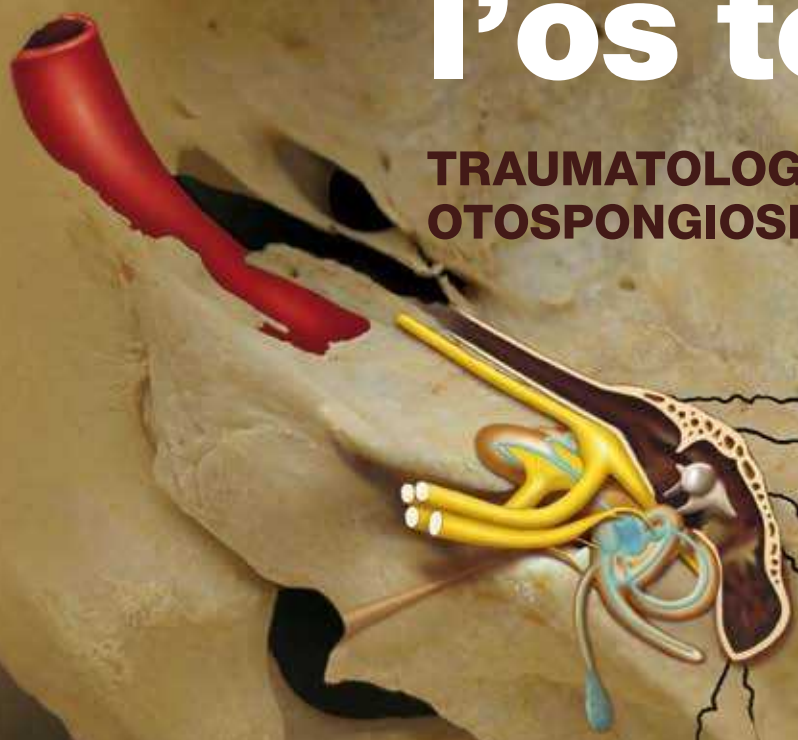

Médecine Sciences Publications

Lavoisier

Imagerie de l’oreille et de l’os temporal

Traumatologie, urgences, otospongiose

Dans la collection « Imagerie médicale » sous la direction d'Henri Nahum

Imagerie de l'abdomen, par V. Vilgrain et D. Régent
Imagerie de la thyroïde et des parathyroïdes, par J. Tramalloni
Imagerie du cœur et des artères coronaires, par O. Vignaux
Imagerie pédiatrique et fœtale, par C. Adamsbaum
Imagerie thoracique de l'adulte, par Ph. Grenier
Imagerie de l'appareil génito-urinaire, par O. Hélénon
Imagerie du système nerveux : l'encéphale, par Cl. Marsault, F. Le Bras et A. Gaston
Imagerie de la prostate, par F. Cornud, X. Belin et G. Fromont
Imagerie du SIDA, par H. Nahum
Imagerie et urgences, par J.-M. Bruel et F.-M. Lopez
Imagerie de l'appareil digestif opéré, par M. Zins et A. Sauvanet

Dans d'autres collections

Traité d'imagerie médicale, par H. Nahum
Imagerie nasosinusienne, par J.-J. Braun et S. Riehm
Pratique de l'endoscopie interventionnelle, par G. Tytgat, M. Classen, J.D. Waye et S. Nakazawa
Atlas d'anatomie échographique, par W. Swobodnik, J.E. Altwein, M. Herrmann et R.F. Basting
Atlas de corrélations anatomiques en TDM et IRM, par P. Gerhardt et W. Frommhold
Le livre de l'interne ORL, par Pierre Bonfils

Principes de médecine interne Harrison, par D.L. Longo, A.S. Fauci, D.L. Kasper, S.L. Hauser, J.L. Jameson et J. Loscalzo
Traité de médecine, par P. Godeau, S. Herson et J.-Ch. Piette
La Petite Encyclopédie médicale Hamburger, par M. Leporrier
Guide du bon usage du médicament, par G. Bouvenot et C. Caulin
Le Flammarion médical, par M. Leporrier
Dictionnaire français-anglais/anglais-français des termes médicaux et biologiques et des médicaments, par G.S. Hill
L'anglais médical : *spoken and written medical english*, par C. Coudé et X.-F. Coudé

Francis Veillon

avec
Jan W. Casselman, Philippe Meriot,
Sophie Cahen-Riehm et Henri Sick

Imagerie de l'oreille et de l'os temporal

Traumatologie, urgences, otospongiose

Préface du Professeur Minerva BECKER

Médecine Sciences
Publications

www.editions.lavoisier.fr

Imagerie de l'oreille et de l'os temporal :
- 1. Anatomie et imagerie normales
- 2. Inflammation
- 3. Traumatologie, urgences, otospongiose
- 4. Tumeurs, nerf facial
- 5. Pédiatrie
- 6. Symptômes, innovations techniques

Les illustrations ont été réalisées par Vicky Jade HARMSWORTH.

Direction éditoriale : Emmanuel Leclerc
Édition : Béatrice Brottier
Fabrication : Estelle Perez
Couverture : Isabelle Godenèche

Composition : Nord Compo, Villeneuve-d'Ascq
Impression et façonnage : SEPEC, Peronnas

ISBN : 978-2-257-70573-0
© 2014 Lavoisier, Paris.

À la femme que j'aime, pour son actif soutien année après année dans le calme et la sérénité, sans elle tout aurait été beaucoup plus difficile !

À mes enfants, Virginie, Matthieu, Fanny, dont je suis si fier !

À toute ma famille, en particulier mes chers parents, je leur dédie ces livres et ce qu'ils représentent pour moi !

Liste des collaborateurs

Ayache Bernard, Radiologue, service de Radiologie, Hôpital américain, Neuilly-sur-Seine.
Baur Patrick, Radiologue, clinique de l'Orangerie, Strasbourg.
Brun Frédéric, Radiologue, Mulhouse.
Cahen-Riehm Sophie, Praticien hospitalier, service de Radiologie 1, hôpital de Hautepierre, hôpitaux universitaires de Strasbourg.
Casselman Jan W., Professeur d'Imagerie médicale, service de Radiologie et d'Imagerie médicale, AZ St-Jan, Bruges (Belgique)
Charpiot Anne, Professeur des Universités, Praticien hospitalier, service d'ORL et de Chirurgie cervicofaciale, hôpital de Hautepierre, hôpitaux universitaires de Strasbourg.
Conraux Claude, Professeur des Universités, Praticien hospitalier, service d'ORL et de Chirurgie cervicofaciale, hôpital de Hautepierre, hôpitaux universitaires de Strasbourg.
Debry Christian, Professeur des Universités, Praticien hospitalier, service d'ORL et de Chirurgie cervicofaciale, hôpital de Hautepierre, hôpitaux universitaires de Strasbourg.
Dussaix Julien, Radiologue, groupe d'Imagerie médicale du Biterois, Béziers.
Enachescu Bogdan, Radiologue, service de Radiologie 1, hôpital de Hautepierre, hôpitaux universitaires de Strasbourg.
Enescu Iulian, Praticien hospitalier, service de Radiologie 1, hôpital de Hautepierre, hôpitaux universitaires de Strasbourg.
Faucher Vanina, Praticien hospitalier, service de Radiologie B, Nouvel Hôpital civil, hôpitaux universitaires de Strasbourg.
Gentine André, Professeur des Universités, Praticien hospitalier, service d'ORL et de Chirurgie cervicofaciale, hôpital de Hautepierre, hôpitaux universitaires de Strasbourg.
Hemar Patrick, Praticien hospitalier, service d'ORL et de Chirurgie cervicofaciale, hôpital de Hautepierre, hôpitaux universitaires de Strasbourg.
Maia Safronova Marta, Doctorante, service de Radiologie, cliniques universitaires Saint-Luc, Bruxelles (Belgique).
Meriot Philippe, Praticien hospitalier, service de Radiologie et d'Imagerie médicale, hôpital de la Cavale blanche, CHU, Brest.
Neuville Agnès, Maître de conférences des Universités, Praticien hospitalier, département de Biopathologie, institut Bergonié, Bordeaux.
Nicolas-Ong Caroline, Radiologue, département d'Imagerie médicale, institut Claudius-Regaud, Toulouse.
Rock Benjamin, Radiologue, service de Radiologie 1, hôpital de Hautepierre, hôpitaux universitaires de Strasbourg.
Stierle Jean-Luc, Professeur des Universités, Praticien hospitalier, service d'ORL et de Chirurgie cervicofaciale, hôpitaux universitaires de Strasbourg.
Szwarc Daniel, Radiologue, service de Radiologie 1, hôpital de Hautepierre, hôpitaux universitaires de Strasbourg.
Veillon Francis, Professeur des Universités, Praticien hospitalier, service de Radiologie 1, hôpital de Hautepierre, hôpitaux universitaires de Strasbourg.
Weryha Jean-Christophe, Ancien Interne des hôpitaux de Strasbourg, ORL, centre de santé Carmi, Freyming-Merlebach.
Williams Marc, Radiologue, service d'Imagerie médicale, fondation ophtalmologique A. de Rothschild, Paris.

Déclaration de conflits d'intérêt
Les auteurs déclarent ne pas avoir de conflit d'intérêt en lien avec les textes publiés dans ce volume.

Sommaire

Liste des collaborateurs VII

Éditorial (H. Nahum) XI

Préface (M. Becker) XIII

Avant-propos (F. Veillon) XV

PATHOLOGIES TRAUMATIQUES

Chapitre 18 **Imagerie de l'oreille traumatique** (F. Veillon, B. Rock, S. Cahen-Riehm, Ph. Meriot, A. Charpiot et P. Baur) 619
Généralités 619
Signes cliniques 619
Otorragie 619
Otorrhée 619
Surdité 619
Vertiges et acouphènes 619
Paralysie faciale périphérique 619
Exophtalmie pulsatile 619
Méningite 619
Rhinorrhée 620
Circonstances de découverte 620
En urgence 620
En cours d'hospitalisation 620
Tardivement 620
Techniques d'imagerie et méthode de lecture 620
Biomécanique des traumatismes de l'oreille 620
Oreille externe 620
Oreille moyenne 620
Oreille interne (ou labyrinthe) 622
Présentation simplifiée des fractures 622
Imagerie et résultats 623
Oreille externe 623
Oreille moyenne 623
Fractures d'oreille interne 628
Fractures d'oreilles moyenne et interne 637
Fractures de fenêtres 638
Fractures de l'apex 657
Fractures de structures osseuses de voisinage 657
Fractures par projectile 666
Fractures canalaires et lésions vasculaires 666
Nerf facial (paralysies faciales périphériques post-traumatiques) 668
Méningocèle 685
Labyrinthite ossifiante 694
Cholestéatomes post-traumatiques 694
Traumatismes des fenêtres 697

Chapitre 19 **Lésions traumatiques de la chaîne ossiculaire** (Ph. Meriot) 726
Historique des lésions ossiculaires traumatiques 726
Circonstances étiologiques des lésions ossiculaires post-traumatiques 726
Traumatismes crâniens 726
Traumatismes transméataux 727
Clinique des traumatismes de la chaîne ossiculaire 728
Technique d'exploration 728
Rappels anatomiques et anatomoradiologiques 728
Pathologie 729
Luxations ossiculaires 730
Fractures 741
Évolution des lésions ossiculaires 745
Traitement des lésions ossiculaires traumatiques 745
Conclusion 745

Chapitre 20 **IRM des traumatismes de l'os temporal et des régions adjacentes** (J. Casselman et M. Maia Safronova) 747
IRM 747
Traumatismes de l'oreille moyenne 747
Traumatismes du nerf facial 748
Traumatismes de l'oreille interne 749
Traumatismes des voies auditives 749
Lésions vasculaires post-traumatiques 757

URGENCES

Chapitre 21 **Imagerie de l'oreille en urgence** (F. Veillon, S. Cahen-Riehm, A. Charpiot, A. Gentine, P. Hemar et C. Debry) ... 763
Généralités ... 763
Otites aux extrémités de la vie ... 763
Autres urgences ... 763
Otomastoïdites des enfants ... 763
Clinique ... 763
Imagerie ... 763
Otite nécrosante externe (ou otite maligne externe) ... 780
Généralités ... 780
Clinique ... 780
Imagerie ... 780
Conclusion ... 783

OTOSPONGIOSE ET DYSTROPHIE DE L'OS TEMPORAL

Chapitre 22 **Histoire de l'otospongiose** (C. Conraux) ... 795

Chapitre 23 **Imagerie de l'otospongiose** (F. Veillon, J. Dussaix, A. Charpiot, S. Cahen-Riehm, C. Nicolas-Ong, I. Enescu, F. Brun, B. Enachescu, A. Gentine, J.-L. Stierle, J.-C. Weryha et V. Faucher) ... 797
Histologie ... 797
Histopathologie ... 797
Imagerie tomodensitométrique et histopathologie ... 801
Macroscopie ... 801
Clinique ... 805
Surdité ... 805
Acouphènes ... 805
Vertiges ... 805
Évolution naturelle de la maladie ... 805
Lien entre imagerie et surdité ... 805
Épidémiologie ... 806
Technique d'étude et méthode de lecture en imagerie ... 806
Technique en tomodensitométrie ... 806
Méthode de lecture en tomodensitométrie ... 806
Technique et indications de l'IRM ... 810
Imagerie des différents types d'otospongiose (des plus fréquents aux plus rares) ... 810
Généralités ... 810
Imagerie ... 811
Conclusion ... 854

Chapitre 24 **Imagerie des échecs et des complications du traitement chirurgical de l'otospongiose** (M. Williams, D. Ayache et F. Veillon) ... 879
Rappel des principes du traitement chirurgical de l'otospongiose ... 879
Échecs de la chirurgie de l'otospongiose ... 880
Luxation de la prothèse ... 880
Prothèse trop courte ... 882
Ostéolyse de la branche descendante de l'enclume ... 882
Prolifération du foyer otospongieux autour du piston ... 883
Fibrose de la fosse ovale ... 883
Autres causes d'échec chirurgical ... 883
Complications de la chirurgie de l'otospongiose ... 884
Pénétration intravestibulaire excessive de la prothèse ... 884
Fistule périlymphatique post-opératoire ... 884
Hémorragie intralabyrinthique ... 886
Granulome intralabyrinthique ... 886
Labyrinthite bactérienne ... 887
Conclusion ... 888

Chapitre 25 **Lésions osseuses dystrophiques de l'os temporal** (D. Szwarc, S. Cahen-Riehm, F. Veillon et A. Neuville) ... 889
Dysplasie fibreuse ... 889
Définition ... 889
Localisations et manifestations cliniques ... 889
Imagerie, données de la littérature ... 890
Diagnostics différentiels ... 894
Ostéopétrose ... 894
Définition ... 894
Forme maligne ... 896
Autres formes non malignes ... 898
Dysplasie craniométaphysaire ... 898
Dysplasie diaphysaire progressive ou syndrome de Camurati-Engelmann ... 900
Maladie de Paget ... 900
Définition ... 900
Topographie des lésions ... 901
Manifestations cliniques ... 903
Imagerie ... 903
Otosyphilis et capsulite infectieuse (ou pseudo-dystrophies osseuses) ... 905
Définition ... 905
Manifestations cliniques ... 905
Localisation et imagerie ... 905
Diagnostics différentiels ... 906
Lésions post-radiques de l'os temporal (ou pseudo-dystrophiques) ... 906
Définition ... 906
Manifestations cliniques ... 906
Imagerie ... 906
Ostéogenèse imparfaite ... 909
Définition ... 909
Clinique et pathologie ... 910
expérience concernant huit patients ... 911
Otospongiose et ostéogenèse imparfaite ... 915
Diagnostics différentiels ... 917

Liste des principales abréviations ... A-1

Index ... I-1

Éditorial

La collection « Imagerie médicale » aura bientôt vingt-cinq ans. Sans complaisance et sans fausse modestie, on peut porter un regard sur ce quart de siècle. Les ouvrages se sont adaptés à la véritable révolution accomplie par l'imagerie médicale ; de précis destinés à définir des arbres de décision, ils sont devenus de véritables sommes couvrant tous les domaines de la pathologie ; ils ont su rester fidèles à cette radiologie clinique, défendue depuis plusieurs décennies par ceux qui se veulent médecins-radiologues et pas seulement techniciens.

Le succès des ouvrages de la collection ne se dément pas ; plusieurs d'entre eux ont été réédités. Ils ont su maintenir l'édition radiologique française face à la concurrence de l'excellence américaine.

La qualité des ouvrages doit beaucoup à la collaboration étroite avec l'équipe de Flammarion Médecine-Sciences dirigée avec la compétence et l'exigence que l'on sait par Madame le Docteur Andrée Piekarski. Il n'est pas possible de citer tous les membres de cette équipe grâce auxquels la collection a su s'adapter aux progrès croissants de l'édition radiologique ; je ne saurais pourtant oublier Évelyne Magne dont le professionnalisme et la disponibilité sont au-dessus de tout éloge.

Une page nouvelle s'ouvre puisque Lavoisier a pris le relais de Flammarion. La motivation d'Emmanuel Leclerc, la compétence de Béatrice Brottier, la disponibilité de Françoise Antoine sont gages de succès. Qualité médicale et perfection éditoriale se maintiendront et s'amélioreront.

Henri Nahum

Préface

On ne fait jamais attention à ce qui a été fait ; on ne voit que ce qui reste à faire.
Marie Curie (1867-1934)

L'imagerie de la sphère ORL se trouve parmi les disciplines de la radiologie qui ont profité pleinement des progrès spectaculaires récents de la tomodensitométrie multibarrettes et de la résonance magnétique. Depuis vingt ans, ce domaine fascinant a évolué d'une niche pour quelques passionnés vers une sous-spécialité reconnue, représentée par de nombreuses sociétés scientifiques nationales et internationales et par un diplôme reconnu à l'échelle européenne.

Les progrès technologiques qui ont eu lieu dernièrement ont permis d'étudier les structures de l'oreille interne et moyenne dans leurs plus fins détails. L'abondance de l'information anatomique visible sur ces images d'une qualité époustouflante et la richesse des pathologies visualisées demandent des connaissances particulières ainsi qu'une formation de pointe pour leur interprétation correcte.

Ce livre est le résumé du travail de toute une équipe d'experts internationaux sous l'égide de Francis Veillon et de radiologues passionnés qui ont contribué au développement de l'imagerie moderne du rocher pendant ces vingt dernières années. Dans cet ouvrage, Francis Veillon a brillamment réussi à mettre à jour nos connaissances sur la pathologie de l'oreille à partir d'une minutieuse confrontation radio-chirurgicale et radio-anatomo-pathologique. La qualité et la richesse de ses recherches sur les diverses pathologies de l'os temporal, telles que les malformations congénitales, les pathologies traumatiques, inflammatoires et tumorales, lui ont valu de nombreux prix et récompenses scientifiques. Ses grandes qualités humaines, son amabilité, sa capacité infatigable de travail et son esprit toujours ouvert aux nouveautés en imagerie médicale ont fait de Francis Veillon un brillant représentant de la radiologie de la tête et du cou. Ce sont les fruits de sa longue expérience professionnelle et de son exceptionnel enthousiasme d'enseignant que Francis Veillon a choisi de partager avec nous. À travers les presque deux mille pages superbement illustrées, ce livre offre une approche didactique unique à ce domaine fascinant de la radiologie.

Professeur Minerva Becker
Médecin adjoint responsable de l'unité de Radiologie ORL et maxillofaciale
Service de Radiologie
Hôpitaux universitaires de Genève