EDN

en fiches et en schémas

Collection dirigée par **Jean Lemoine**

NEUROLOGIE

- Le programme en fiches synthétiques
- Une fiche par item
- Avec schémas, iconographies et tableaux

ellipses

Pierre-Andréa Cervellera

EDN

en fiches et en schémas

Collection dirigée par **Jean Lemoine**

NEUROLOGIE

Pierre-Andréa Cervellera

ellipses

Retrouver tous les ouvrages de la collection sur le site des éditions Ellipses :
www.editions-ellipses.fr

ISBN 9782340-109315
Dépôt légal : septembre 2025
©Ellipses Édition Marketing S.A., 2024
8/10 rue la Quintinie 75015 Paris

DANGER
LE
PHOTOCOPILLAGE
TUE LE LIVRE

Le Code de la propriété intellectuelle n'autorisant, aux termes de l'article L. 122-5.2° et 3°a), d'une part, que les « copies ou reproductions strictement réservées à l'usage privé du copiste et non destinées à une utilisation collective », et d'autre part, que les analyses et les courtes citations dans un but d'exemple et d'illustration, « toute représentation ou reproduction intégrale ou partielle faite sans le consentement de l'auteur ou de ses ayants droit ou ayants cause est illicite » (art. L. 122-4).
Cette représentation ou reproduction, par quelque procédé que ce soit constituerait une contrefaçon sanctionnée par les articles L. 335-2 et suivants du Code de la propriété intellectuelle.

www.editions-ellipses.fr

Table des matières

- Préface 5

Cahier de neuro-radiologie

- Les différentes séquences d'IRM 8
- Les différents types de saignement intracrânien 9
- Quelques images à retenir 12

Items

Pathologie visuelle

Item 82 - Altération aiguë de la vision 21
Item 102 - Diplopie 31

Maladie des nerfs ou atteinte médullaire

Item 91 - Déficit neurologique récent 39
Item 92 - Déficit moteur et/ou sensitif des membres 43
Item 93 - Compression médullaire non traumatique et syndrome de la queue-de-cheval 51
Item 96 - Neuropathies périphériques 57
Item 96 - Sclérose latérale amyotrophique (SLA) 63
Item 97 - Polyradiculonévrite aiguë inflammatoire (syndrome de Guillain-Barré) 65
Item 101 - Paralysie faciale 69

Pathologie neuromusculaire

Item 98 - Myasthénie 75

Pathologie neurovasculaire

Item 340 - Accidents vasculaires cérébraux 83
Item 341 - Hémorragie méningée non traumatique 93

Pathologie des mouvements

Item 106 - Maladie de Parkinson 101
Item 107 - Mouvements anormaux 107

Céphalées, douleurs

Item 99 - Migraine, névralgie du trijumeau et algies de la face 113
Item 100 - Céphalée inhabituelle aiguë et chronique chez l'adulte et l'enfant 125
Item 134 - Bases neurophysiologiques, mécanismes physiopathologiques d'une douleur aiguë et d'une douleur chronique 137

Malaise

Item 105 - Épilepsies de l'enfant et de l'adulte 145
Item 342 - Malaise, perte de connaissance, crise convulsive chez l'adulte 153

Troubles cognitifs

Item 108 - Confusion, troubles cognitifs et démence 163

Pathologie inflammatoire

Item 104 - Sclérose en plaques 171

Trouble de l'équilibre

Item 103 - Vertige 177
Item 109 - Troubles de la marche et de l'équilibre 183

Toxicologie

Item 76 - Addiction à l'alcool 191

Préface

C'est un plaisir de partager cet ouvrage de fiches avec vous !

La neurologie est une spécialité qui peut paraître difficile au premier abord. C'est un domaine riche en sémiologie et il faut savoir ranger l'ensemble des signes dans des cases pour avoir les idées claires.

Cet ouvrage ne constitue pas une encyclopédie et n'a pas vocation à reprendre l'ensemble des éléments des différents ouvrages d'enseignement de la neurologie.

J'ai choisi d'axer les fiches sur les items qui tombent le plus souvent aux examens. L'objectif de ce livre est de permettre de réviser rapidement les différentes notions et d'avoir en tête les mots-clés importants des items de la neurologie sans se perdre dans les détails. Cela vous permettra d'optimiser votre précieux temps de révision.

Si vous avez la possibilité d'effectuer un stage d'externat en neurologie, je vous le conseille : cela permettra de rendre les connaissances plus concrètes et claires, notamment l'examen clinique et le raisonnement neurologique.

En espérant que cet ouvrage complète de la meilleure des manières vos supports de révisions, je vous envoie tout mon soutien et vous souhaite une excellente préparation et beaucoup de réussite pour l'EDN !

Pierre-Andréa Cervellera

Cahier de neuro-radiologie

Séquences IRM et TDM

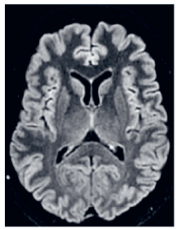

T2 FLAIR

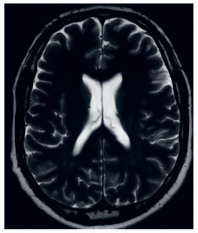

parenchyme « noir »
T2

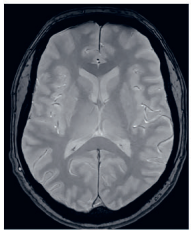

parenchyme « brillant »
T2*

LCR noir

LCR blanc

NON = **T2**

OUI = **T1**

SG + grise que SB ?

NON = **T1 sans gado**

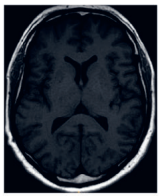

vaisseaux bien visibles, hyperintenses

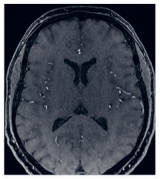

OUI = **T1 avec gado**

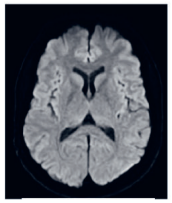

Diffusion

contour mal visible, qualité moyenne, image « pixellisée »

NON = **IRM**

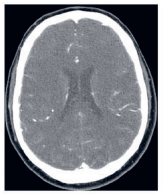

Oui = **TDM avec iode**

Crâne bien visible, os blanc ?

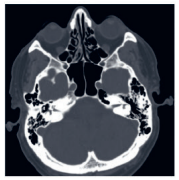

parenchyme mal visible

fenêtre osseuse

OUI = **TDM**

parenchyme bien visible

fenêtre parenchymateuse

vaisseaux bien visibles, hyperdenses

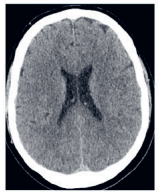

Non = **TDM sans iode**

© Pierre-Andréa CERVELLERA

Les différents types de saignement intracrânien

Scanner cérébral sans injection

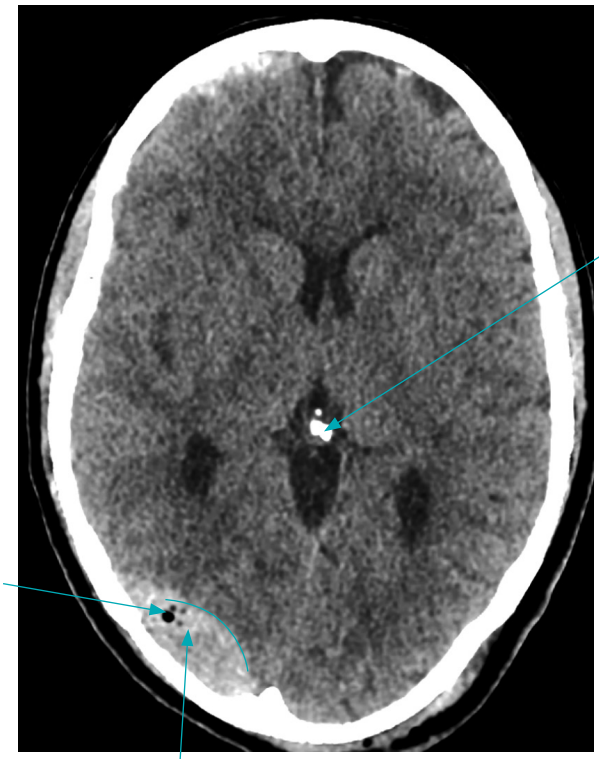

Calcification de la glande pinéale (épiphyse)

Bulles de pneumencéphalie

Hématome extradural *(forme de lentille « biconvexe » en hyperdensité spontanée)*

Scanner cérébral sans injection

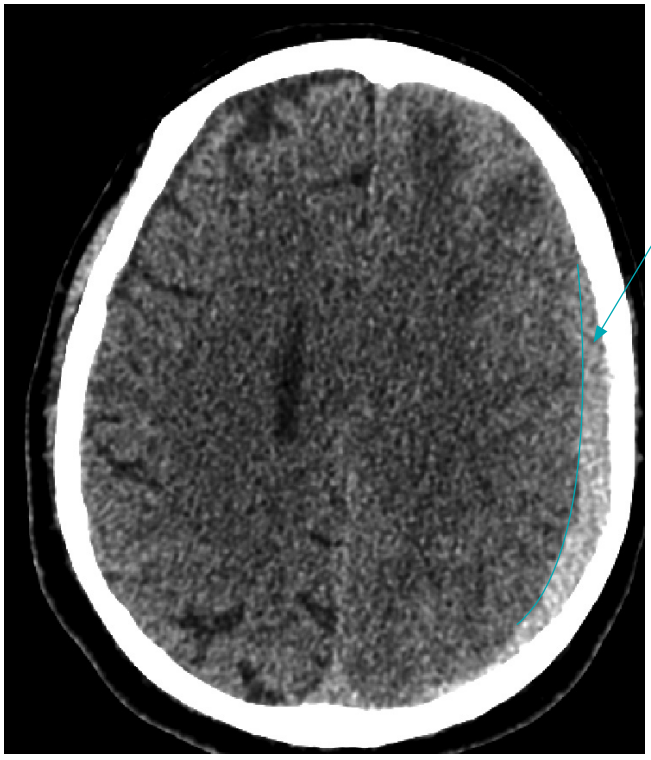

Hématome sous-dural
(forme de lentille « biconcave »)

Scanner cérébral sans injection

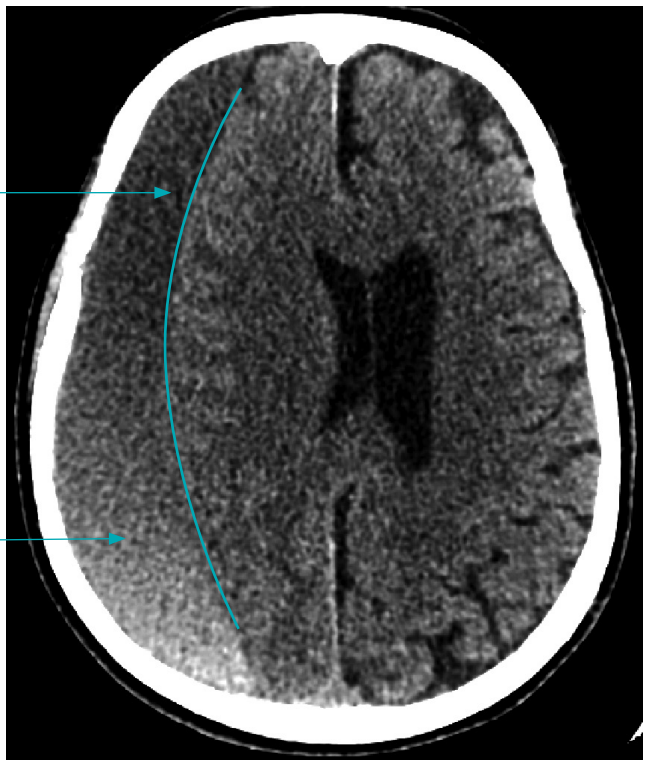

Hématome sous-dural chronique *(hypodensité)*

Hématome sous-dural aigu *(hyperdensité spontanée)*

Scanner cérébral sans injection

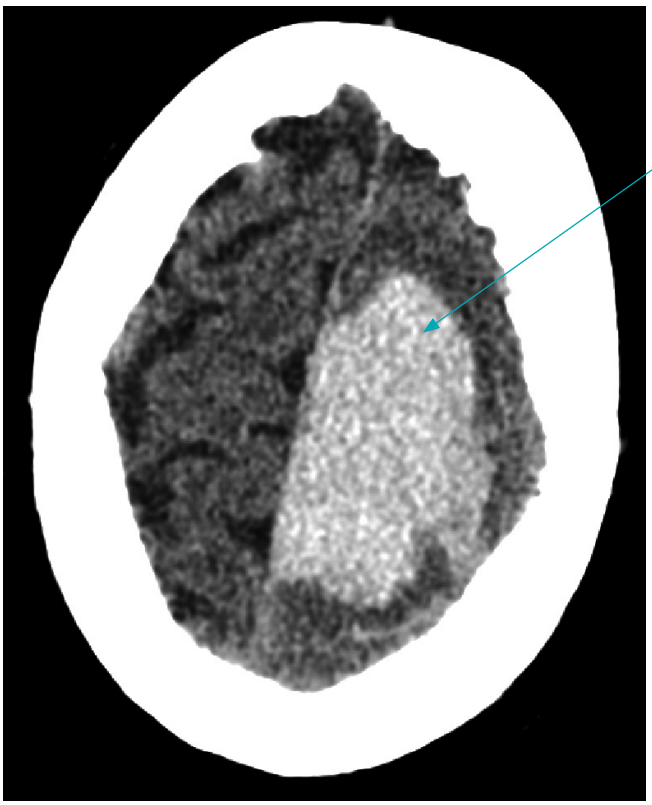

Hématome intraparenchymateux lobaire *(frontal gauche)*

Scanner cérébral sans injection

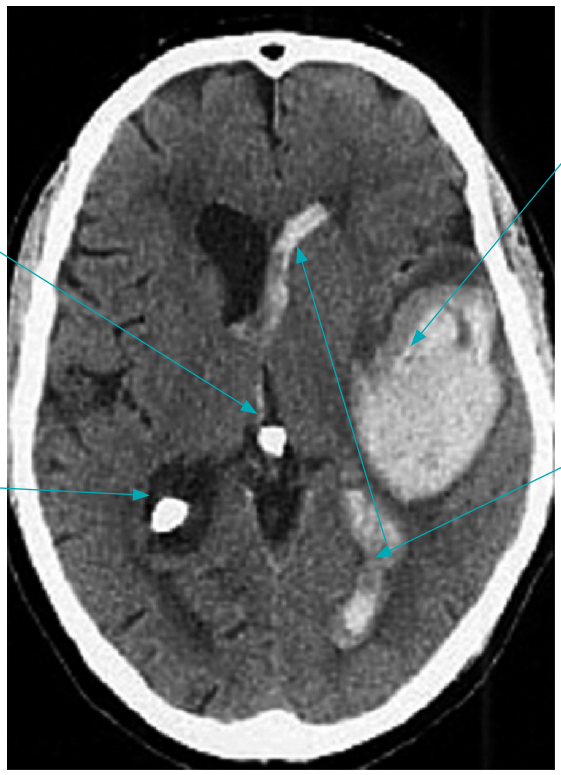

Calcification de la glande pinéale

Calcification du plexus choroïde dans la corne temporale du ventricule latéral droit

Hématome intraparenchymateux lobaire *(temporal gauche)*

avec inondation ventriculaire *(corne frontale et temporale gauche)*

IRM cérébrale séquence T2 FLAIR

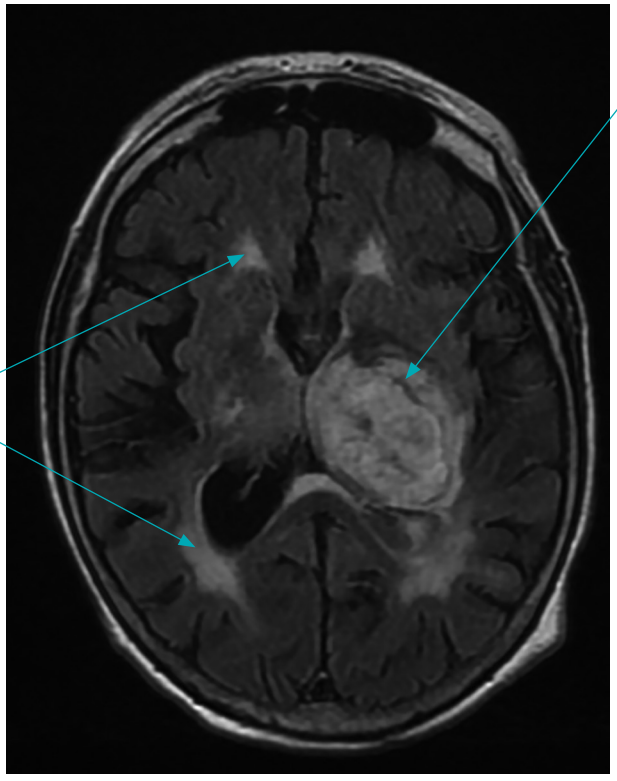

Leucopathie vasculaire *(contexte d'HTA)*

Hématome intraparenchymateux profond *(capsulothalamique gauche)*

Scanner cérébral sans injection

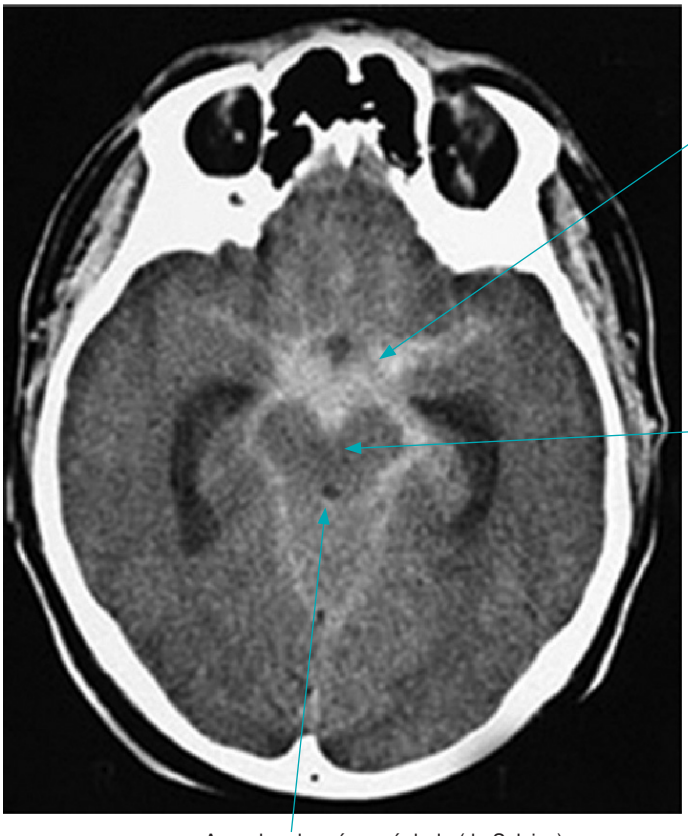

Hémorragie sous-arachnoïdienne (méningée)
Hyperdensité spontanée des citernes de la base et des vallées sylviennes

Mésencéphale
(Penser « oreilles de Mickey » et proche des lobes temporaux)

Aqueduc du mésencéphale (de Sylvius)
Fait communiquer le 3e ventricule en haut et le 4e ventricule en bas

Quelques images à retenir

IRM cérébrale séquence T2* (ou écho de gradient)

Thrombus dans la portion M1 de l'artère sylvienne droite

Hyposignal dans le cadre d'un AVC ischémique sylvien droit

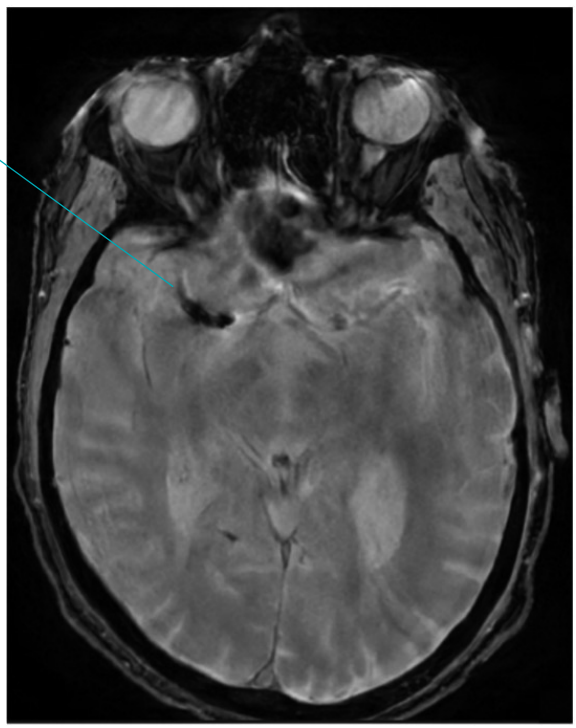

IRM cérébrale séquence TOF « time-of-flight »
Séquence sans injection

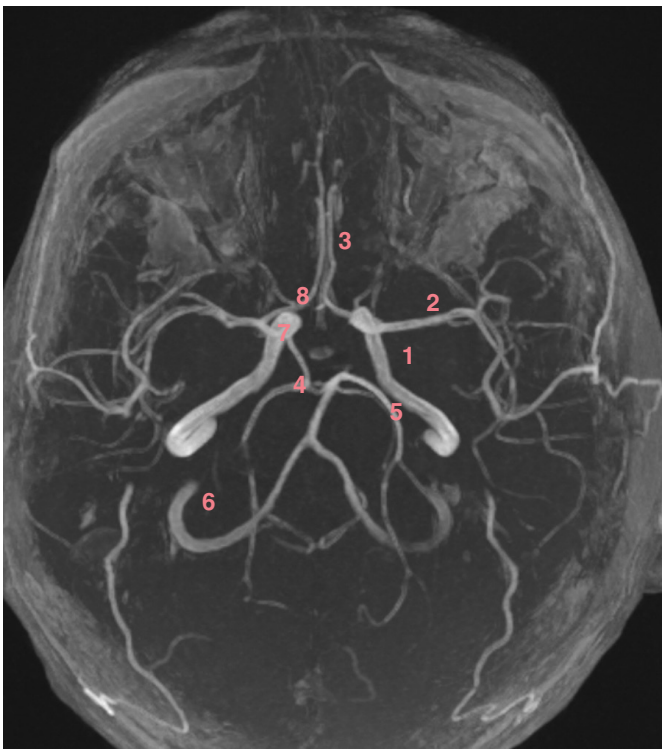

1. Carotide interne gauche
2. Artère sylvienne (moyenne) gauche
3. Artère cérébrale antérieure gauche
4. Tronc basilaire
5. Artère cérébrale postérieure gauche
6. Artère vertébrale droite
7. Artère communicante postérieure droite
8. Artère communicante antérieure

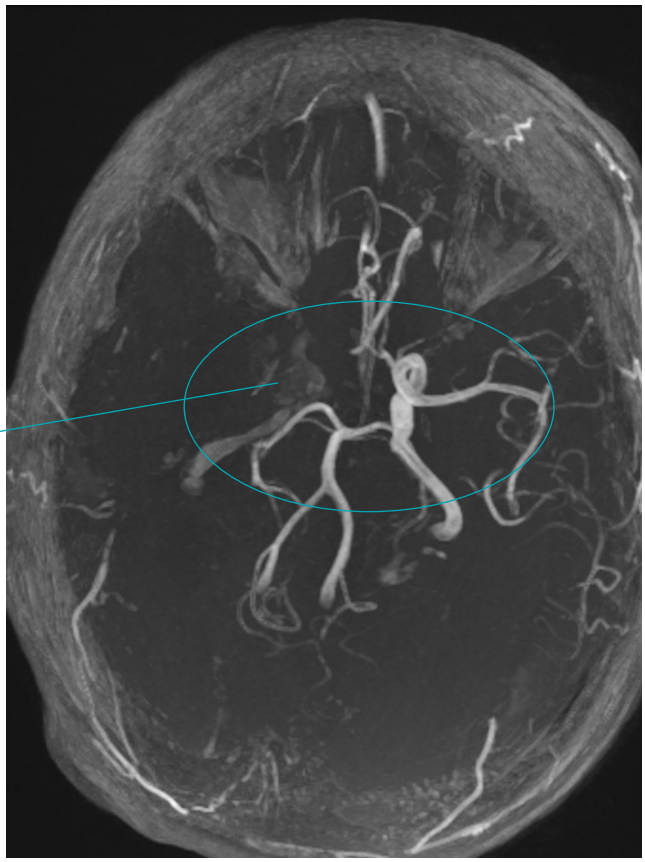

Absence de flux dans l'artère carotide interne et sylvienne droite *(occlusion dans le cadre d'un AVC ischémique sylvien droit ; comparativement au côté controlatéral)*

Angioscanner des troncs supra-aortiques, reconstruction 3D

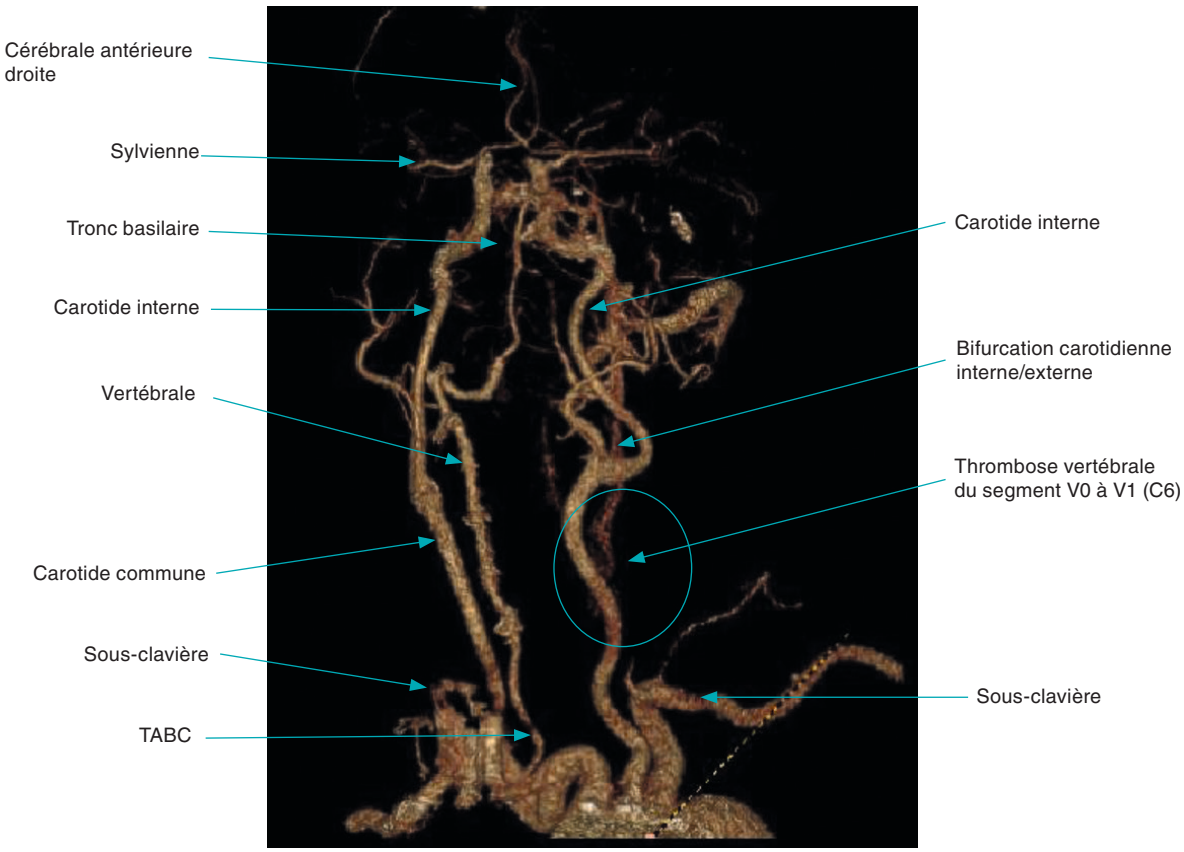

IRM cérébrale séquence diffusion

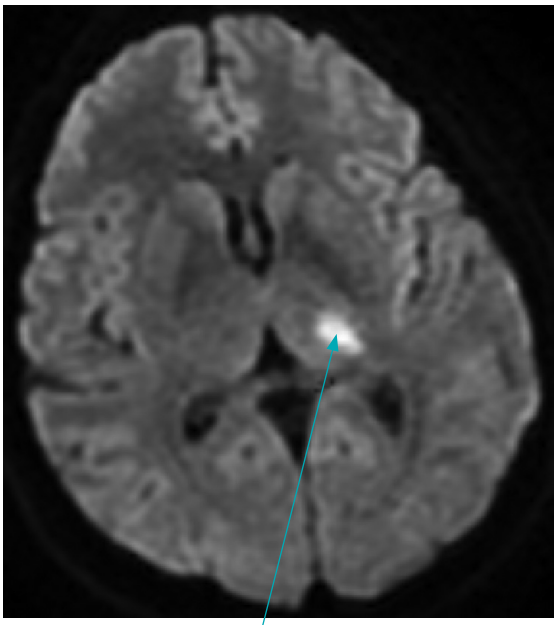

Hypersignal diffusion thalamique gauche

IRM cérébrale séquence ADC

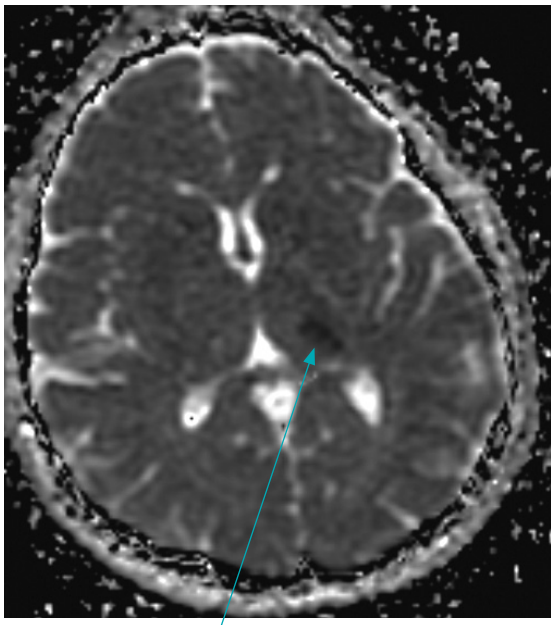

Avec restriction de l'ADC (œdème cytotoxique)

AVC ischémique thalamique gauche (artère cérébrale postérieure et choroïdienne antérieure gauche)

IRM cérébrale séquence diffusion

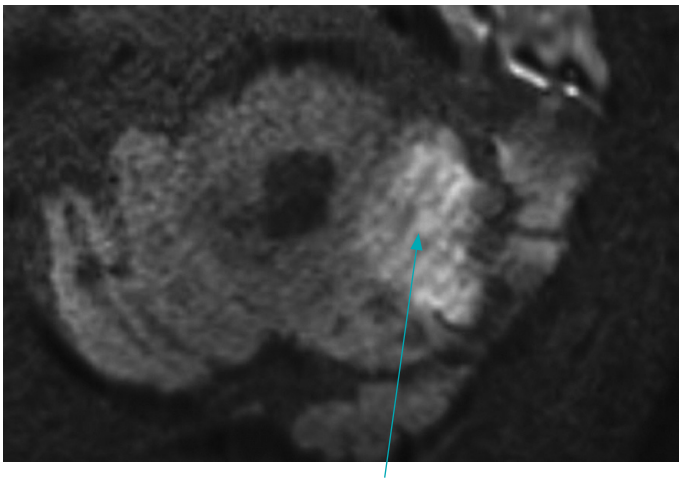

Hypersignal dans le territoire de la PICA gauche (artère cérébelleuse postéro-inférieure, branche de l'artère vertébrale gauche)

IRM cérébrale séquence ADC (coefficient apparent de diffusion, avec couleurs)

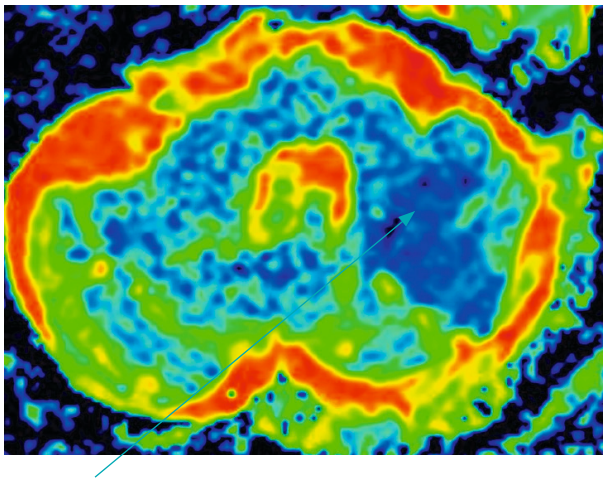

Hyposignal dans le territoire de la PICA gauche (restriction de l'ADC en bleu, augmentation en rouge)

AVC ischémique cérébelleux hémisphérique gauche

IRM cérébrale séquence T2 FLAIR

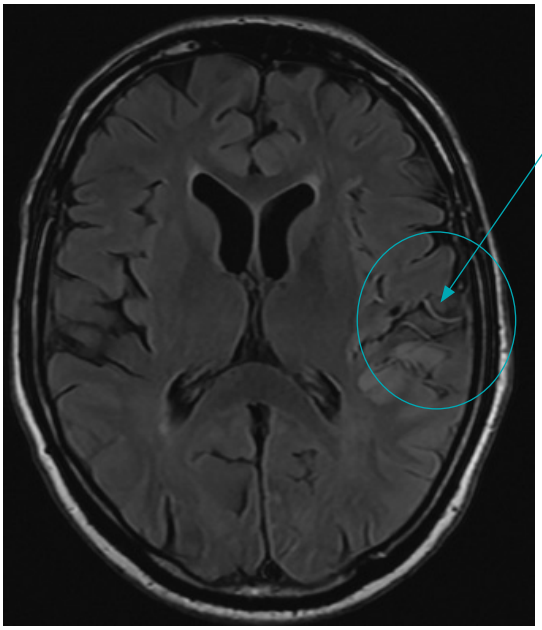

Signe du « spaghetti »

Présence de flux lents dans le territoire de l'artère sylvienne gauche témoignant d'un arrêt du flux distal dans le cadre d'un AVC ischémique sylvien gauche

IRM cérébrale séquence diffusion **IRM cérébrale séquence T2 FLAIR**

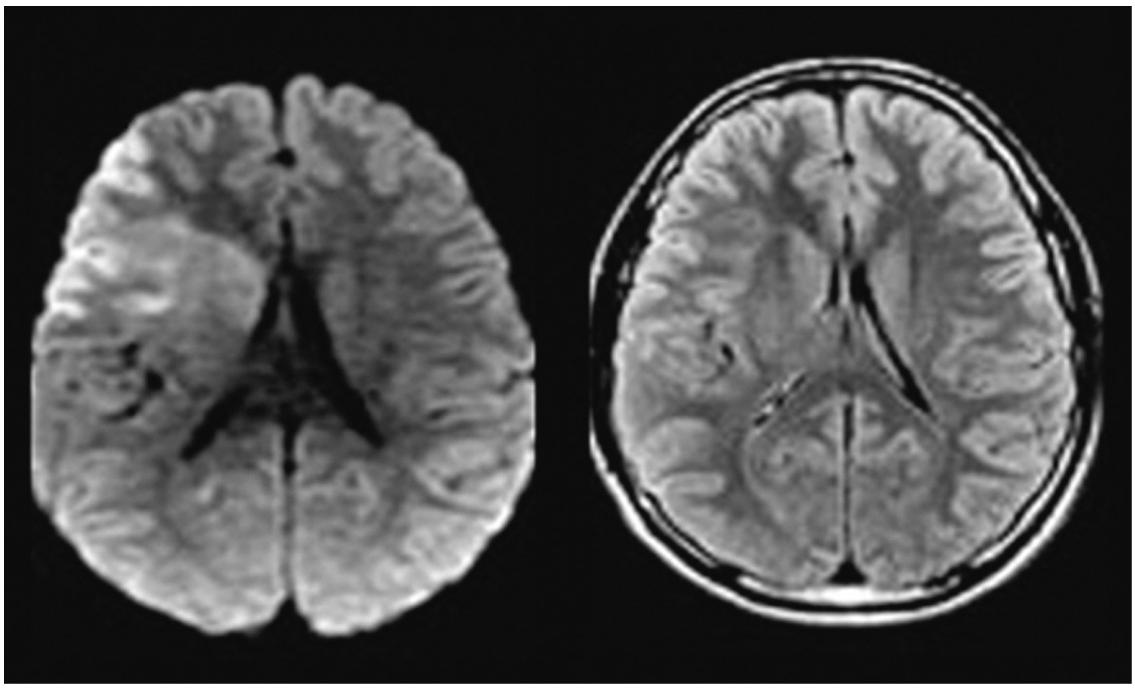

Hypersignal diffusion sylvien superficiel droit

Isosignal FLAIR sylvien superficiel droit

« Mismatch FLAIR/diffusion »

IRM cérébrale séquence T1 avec injection de gadolinium

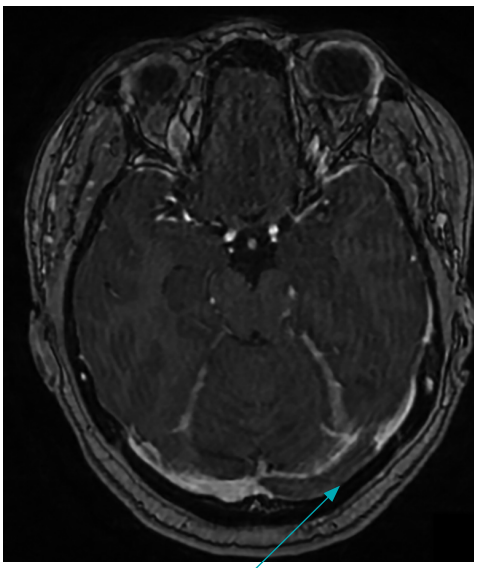

Absence de prise de contraste dans le sinus transverse gauche

IRM cérébrale séquence Angiofluoroveineuse 3D

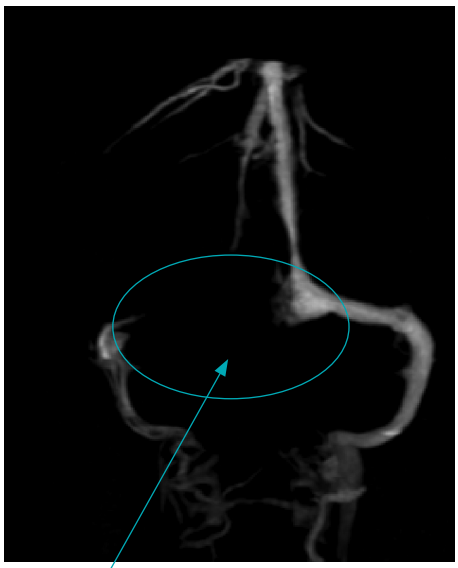

Absence de flux dans le sinus transverse gauche

Thrombose du sinus transverse gauche

IRM médullaire séquence T1 avec injection de gadolinium

Hypersignal du cordon postérieur de la moelle

(dans le cadre d'un syndrome cordonal postérieur clinique)

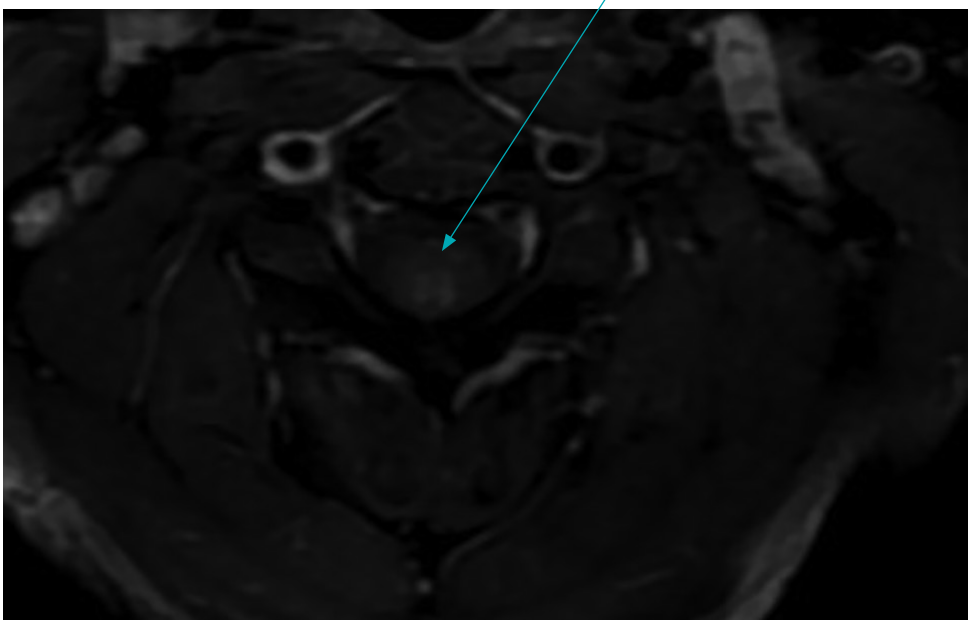

IRM médullaire séquence T2

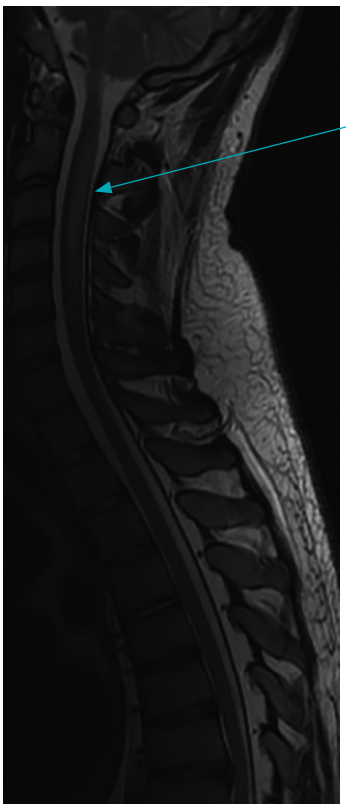

IRM médullaire T1 avec injection de gadolinium

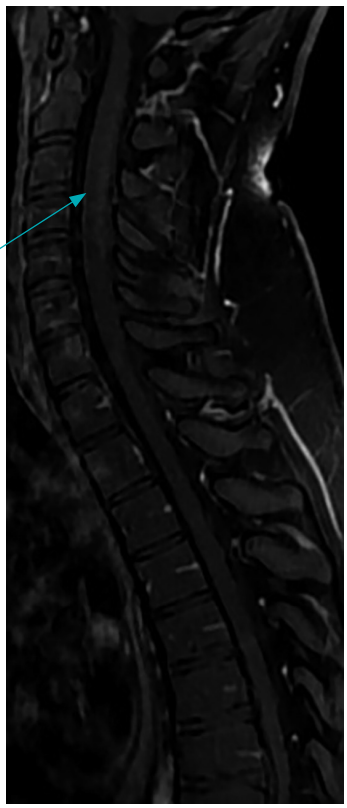

Myélite